Дифференциальная диагностика и лечение болей в грудной клетке

Максим Валерьевич Чурюканов

к.м.н., доцент кафедры нервных болезней и нейрохирургии первого МГМУ им. Сеченова,
старший научный сотрудник Клиники изучения и лечения боли им Б. В. Петровского,
комитета по организации противоболевой помощи РОИБ

О ведении пациентов с жалобами на боль в грудной клетке

Пациенты с жалобами на боль в грудной клетке обращаются часто, и за этим симптомом может скрываться множество патологий. Чтобы подтвердить связь боли со скелетно-мышечными нарушениями, необходимо исключить другие состояния. **Для этого требуется дополнительное обследование и консультации смежных специалистов.**

Клинический диагноз пациентов, обратившихся за экстренной медицинской помощью с жалобой на боль в груди

В статье **«Синдром Титце — междисциплинарный клинический случай» Шестерня П. А.** представили таблицу клинических диагнозов пациентов, которые обращаются с жалобой на боль в груди (таблица 1)[1]. В амбулаторной и стационарной практике первое место среди диагнозов занимают костно-мышечные заболевания.

Таблица 1

Основные клинические диагнозы[2]

Амбулаторная практика, n=1212 (Bosner S. et al., 2013 г.)		**Стационар,** n=121 (Grani C. et al., 2015 г.)	
Костно-мышечные заболевания	565 (46,6%)	Костно-мышечные заболевания	62 (51,2%)

Ишемическая болезнь сердца (ИБС)	179 (14,8%)	Острый коронарный синдром	14 (11,6%)
Психосоматические расстройства	115 (9,5%)	Гастро-эзофагеальная рефлюксная болезнь	6 (5%)
Инфекции верхних дыхательных путей	98 (8,1%)	Пневмония	6 (5%)
Артериальная гипертензия	48 (4%)	Перикардит / миокардит	6 (5%)
Травма	39 (3,2%)	Тромбоэмболия легочной артерии (ТЭЛА)	5 (4,1%)
Патология желудка	26 (2,1%)	Стенокардия напряжения	5 (4,1%)
Пневмония/плеврит	25 (2,1%)	Плеврит	3 (2,5%)
Хроническая обструктивная болезнь легких/ бронхиальная астма (ХОБЛ/БА)	23 (1,9%)	Гипертонический криз	3 (2,5%)
Другие причины	52 (4,3%)	Психосоматические расстройства	3 (2,5%)
		Расслоение аорты	1 (0,8%)

Клиническая классификация боли в грудной клетке

Европейское общество кардиологов (ESC, 2013 г.) представило классификацию болей в грудной клетке (таблица 2)[3].

Таблица 2

Клиническая классификация боли в грудной клетке

Типичная стенокардия	Отвечает 3 критериям: • Загрудинная боль или дискомфорт с типичными свойствами и продолжительностью. • Провокатор — нагрузкая или эмоциональный стресс. • Проходит в покое или через несколько минут после приема нитратов.
Атипичная стенокардия	Две из трех характеристик
Некоронарогенная боль в груди	Одна или ни одной характеристики

Главная задача врача — исключить коронарогенные причины боли в грудной клетки.

После этого можно проводить дифференциальный диагноз со скелетно-мышечными причинами боли (таблица 3)[4].

Таблица 3

Скелетно-мышечные причины боли в грудной клетке

	Часто	Реже
Изолированная скелетно-мышечная боль	• Спондилоартропатический синдром. • Миофасциальный синдром. • Болевые синдромы нижних ребер.	• Костохондрит. • Стресс-переломы. • Синдром Титце. • Ксифоидалгия. • Спонтанный грудинно-ключичный подвывих.
Ревматические заболевания	• Фибромиалгия. • Ревматоидный артрит. • Осевой спондилоартрит. • Псориатический артрит.	• Грудинно-ключичный гиперостоз. • Системная красная волчанка. • Рецидивирующий полихондрит. • Септический артрит грудной клетки.
Неревматические системные причины	• Остеопоротический перелом • Миелома • Новообразования • Серповидно-клеточная анемия • Другие причины	

Основные типы боли в грудной клетке с позиции невролога

Неврологи выделяют следующие причины боли в грудной клетке:

- Специфические боли в грудной клетки (для них свойственны красные флаги — симптомы опасности).
- Радикулопатия, невропатии.
- Неспецифические (скелетно-мышечные боли в грудной клетке): миофасциальный синдром и спондилоартропатический.
- Дисфункциональная боль в грудной клетке.

Красные флаги

При этих симптомах требуется дополнительное обследование и консультация:

- Впервые возникшие, новые и нарастающие боли.
- Боль высокой интенсивности.
- Боль не зависит от положения тела и движения.
- Боль усиливается при неспецифической активности.
- Боль связана с приемом пищи.
- Отягощенный кардиологический анамнез.
- Нет улучшения на фоне 2 недель лечения.
- Боль усиливается ночью.
- Лихорадка или резкое похудение.
- Недавняя травма.
- Очаговые неврологические нарушения за рамками типичной радикулопатии.
- Злокачественное новообразование в анамнезе.
- Воспалительный характер боли и системный процесс.
- Утренняя скованность.

Клинические признаки спондилопатии

Жалобы и данные анамнеза, указывающие на воспалительные спондилопатии:

- Начало боли в возрасте ‹ 40 лет.
- Постепенное начало болевого синдрома.
- Уменьшение боли после физической нагрузки.
- Отсутствие уменьшения боли в покое.
- Присутствие боли в ночное время и усиление после пробуждения.

Варианты поражения позвоночника при воспалительных спондилопатиях (по данным МРТ)[7]:

- Спондилит: поражено ≥1 из 4 краев тела позвонка (передний или задний спондилит).
- Спондилодисцит: поражен межпозвонковый диск и кортикальная пластина тела позвонка (признак Андерсена).
- Артрит дугоотростчатых суставов: поражены любые суставы от C2 до S1 с отеком костной ткани ребер и заднего отдела тел позвонков.
- Артрит грудино-позвоночных суставов: Th1-Th2.
- Энтезиты: поражение супраспинальной, интраспинальной и желтой связок.
- Синдесмофиты/анкилоз: поражение края тел позвонков и пространства между телами на уровне межпозвонкового диска.

Другие причины торакалгии

К возможным причинам боли в грудной клетке относятся[8]:

- Микрокристаллические артриты (подагра): в полость сустава выпадают кристаллы мочевой кислоты.
- Диффузный идиопатический гиперостоз (болезнь Форестье): оссификация передней и задней продольной связки, ограничение подвижности позвоночника. Инструментальные признаки патологии аналогичны таковым при спондилоартрите.

- Диспластическая спондилопатия (дисплазия Шейерманна): генетически обусловленное нарушение формирования апофизов тел позвонков, ведущее к их деформации.

Синдром Титце

Перихондрит, синдром передней грудной стенки, реберный хондрит — заболевание из группы хондропатий. Синдром в 1921 г. описал немецкий хирург Александр Титце.

Особенности заболевания[9,10]:

- Пик заболеваемости — 20-40 лет, нет гендерных различий.
- В основе патогенеза — воспаление одного или нескольких верхних реберных хрящей в области их сочленения с грудиной.
- Симптомы разнообразны: от значительного болевого синдрома до минимальных проявлений.
- Точные данные о распространенности отсутствуют.
- Первичные опухоли передней грудной стенки могут мимикрировать под синдром Титце.

Исследование Kaplan et al (2016 г.)

Проведен анализ 10-летнего наблюдения 121 больного с синдромом Титце. В 27 случаях из-за отсутствия или медленно динамики на фоне лечения пациентам повторно (через 8±2,1 мес) проводили спиральную компьютерную томографию, сцинтиграфию костей и биопсию. У 13 испытуемых выявили первичные опухоли передней грудной стенки (в 5 случаев злокачественные)[11] .

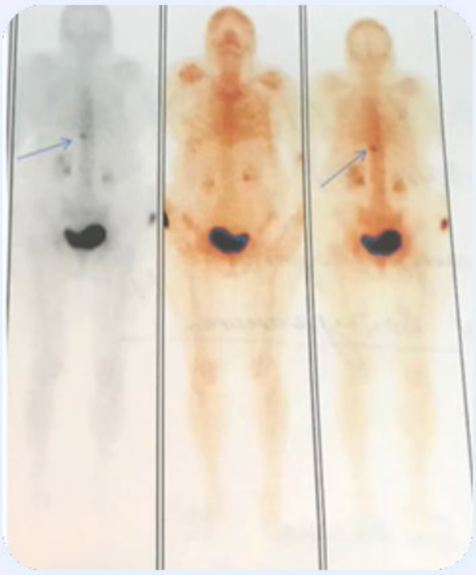

МРТ считается более информативным методом диагностики, чем сцинтиграфия.

На МРТ-снимках видно множественные поражения, которые не наблюдаются при сцинтиграфии[12].

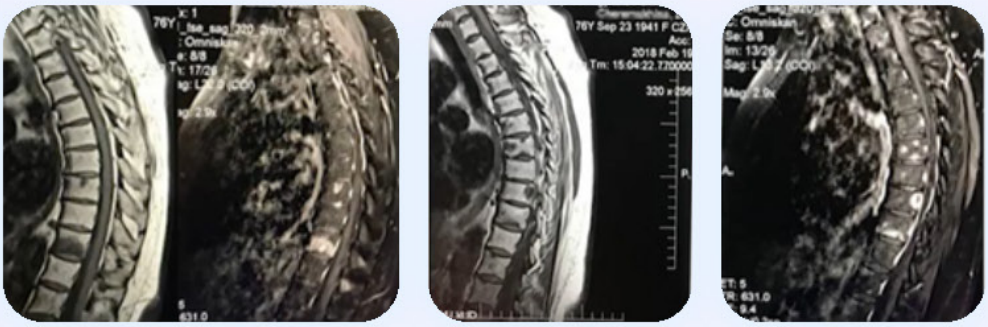

Чувствительность и специфичность нагрузочных проб

При исключении коронарогенных причин болей в грудной клетке надо ориентироваться на чувствительность и специфичность нагрузочных проб. Эти показатели значительно варьируют.

Например, чувствительность и специфичность стресс-ЭКГ с физической нагрузкой в отношении диагноза ИБС составляет 45-50% и 85-90%, соответственно. При стресс-ЭхоКГ с физической нагрузкой — 80-85% и

80-88%[13]. Важно правильно интерпретировать результаты обследований, и обычная ЭКГ не всегда позволяет исключить коронарогенную природу жалоб пациента.

Исследование Vavalle JP et al (2017 г.)

Проведено исследование чувствительности и специфичности нагрузочных проб у 15888 пациентов. По результатам исследования у пациентов с атипичной стенокардией и отрицательной нагрузочной пробой в 40% случаев наблюдался гемодинамически значимый стеноз коронарных артерий при ИБС .

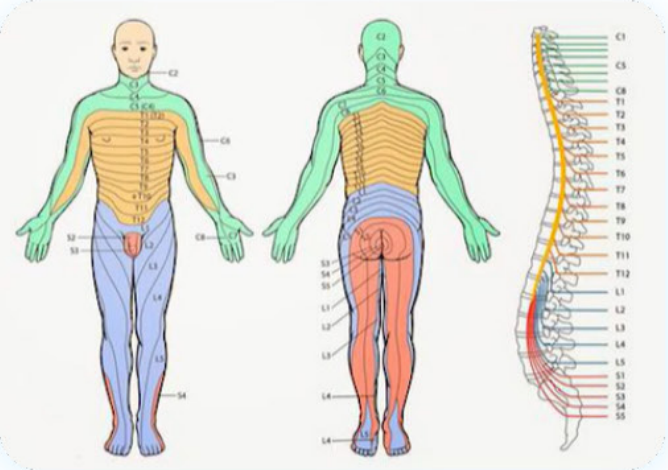

Радикулопатия

Редкая причина жалоб на боль в грудной клетке. Основные проявления радикулопатии[15]:

- Односторонняя боль.
- Иррадиация боли.
- Онемение или парестезии в соответствующих дерматомах.
- Поражение чаще ограничено одним корешком.
- Боль в проекции корешка усиливается при повышении внутрибрюшного давления.

Миофасциальный болевой синдром

Основные критерии:

- Пальпируемый тяж в мышце (если она поддается пальпации).
- Участок локальной болезненности в пределах тяжа.
- При давлении на участок локальной болезненности воспроизводится типичный для пациента паттерн боли.
- Болезненность при пассивном движении и возможное ограничение пассивных движений.

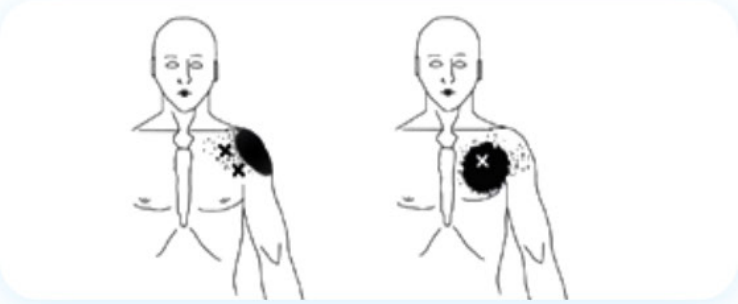

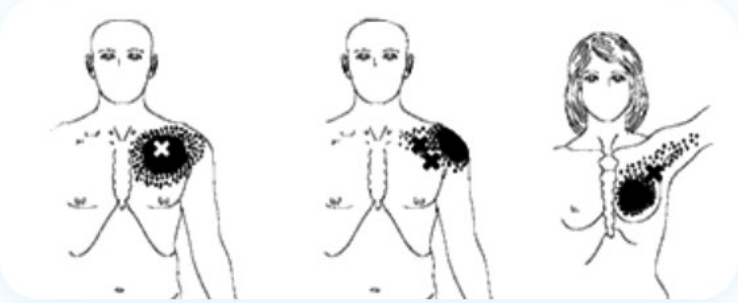

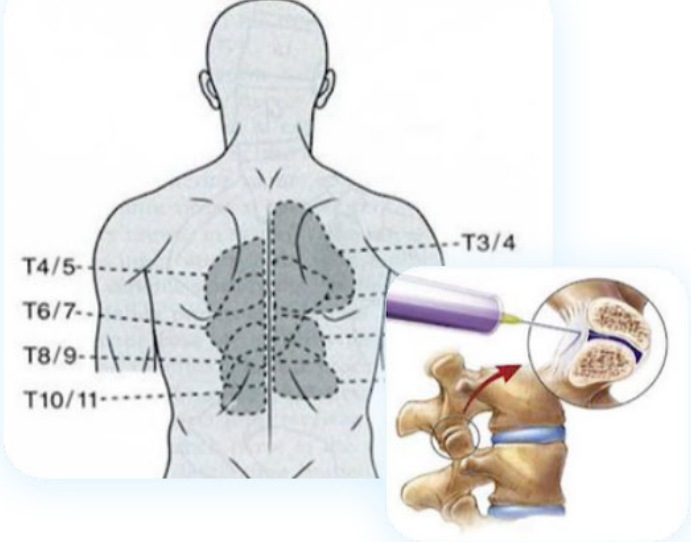

Спондилоартроптический синдром

Основные критерии:

- Провокация разгибательно-вращательными движениями.
- Паравертебральная локализация боли.
- Провокация глубокой пальпацией в области измененного сустава (фасеточный синдром).
- Иррадиация не по корешковому типу.

Лечение скелетно-мышечной боли

Основные методы воздействия[16]:

- Нормализация психологического состояния пациента (объяснить причину боли, рассказать об отсутствии поводов для беспокойства).
- Немедикаментозная терапия;
- Медленно действующие симптоматические средства;
- Миорелаксанты;
- Нестероидные противовоспалительные препараты (НПВП);
- Адьювантные препараты (антидепрессанты, антиконвульсанты, витамины группы В);
- Локальные иньекции местных анестетиков с или без глюкокортикостероидов;
- Опиоидные анальгетики.

Разработаны клинические рекомендации, посвященные общим принципам лечения боли:

- Общие принципы лечения скелетно-мышечной боли (СМБ): междисциплинарный консенсус (2016 г.).
- Рациональное применение НПВП в клинической практике (2015 г.): таблица 4.

Основные принципы лечения СМБ[17]:

- Успех лечения зависит от времени терапии: лечение следует начинать как можно раньше;
- При острой СМБ инструментальные и лабораторные методы диагностики вспомогательны: основное показание к их назначению — угрожающие жизни заболевания и красные флаги;
- Назначение анальгетиков основано на элементах патогенеза СМБ (локальное воспаление, мышечное напряжение, нарушение биомеханики, периферическая центральная сенситизация).

Таблица 4

Рациональное применение НПВП

Риск осложнений	Желудочно-кишечный тракт (ЖКТ)	Сердечно-сосудистая система (ССС)
Очень высокий	—	Без подсчета SCORE: осложненные формы ИБС, инфаркт миокарда (ИМ), ишемический инсульт или транзиторная ишемическая атака в анамнезе, диабет 2-го типа с поражением органов-мишеней
Высокий	Язвенный анамнез, кровотечение из ЖКТ или перфорация в анамнезе, прием низких доз ацетилсалициловой кислоты или любых антитромботических средств и антикоагулянтов	Неосложненные и стабильные формы ИБС и SCORE ≥5%
Умеренный	Возраст ≥65 лет, диспепсия, курение, прием стероидов, инфекция H. pylori	Пациенты с артериальной гипертензией без ИБС и SCORE 1-4%
Низкий	Отсутствие факторов риска	SCORE <1% и отсутствие заболеваний ССС

Заключение

Проводя дифференциальную диагностику заболеваний, можно обосновать назначение определенных препаратов. При выборе препаратов в соответствии с профилем безопасности, можно достичь максимального клинического эффекта и уменьшить болевой синдром.

1. Шестерня П. А. и др. Синдром Титце - междисциплинарный клинический случай // Сибирское медицинское обозрение. - 2017. - №2 (104).
2. Шестерня П. А. и др. Синдром Титце - междисциплинарный клинический случай // Сибирское медицинское обозрение. - 2017. - №2 (104).
3. 2013 ESC guidelines on the management of stable coronary artery disease: The Task Force on the management of stable coronary artery disease of the European Society of Cardiology/.European Heart Journal, Volume 34, Issue 38, 7 October 2013, Pages 2949–3003, https://doi.org/10.1093/eurheartj/eht296
4. Winzenberg T, Jones G, Callisaya M. Musculoskeletal chest wall pain. Aust Fam Physician. 2015 Aug;44(8):540-4. PMID: 26510139.
5. Winzenberg T, Jones G, Callisaya M. Musculoskeletal chest wall pain. Aust Fam Physician. 2015 Aug;44(8):540-4. PMID: 26510139.
6. Dougados, K-G Hermann, R Landewé, W Maksymowych and D van der Heijde J Sieper, M Rudwaleit, X Baraliakos, J Brandt, J Braun, R Burgos-Vargas, MAnn Rheum Dis 2009;68;ii1-ii44. https://www.asas-group.org/wp-content/uploads/2020/07/ASAS-handbook.pdf
7. Шостак Н.А., Правдюк Н.Г. Вертеброгенная торакалгия в практике врача-интерниста. Consilium Medicum. 2015; 17 (9): 74–77.
8. Шостак Н.А., Правдюк Н.Г. Вертеброгенная торакалгия в практике врача-интерниста. Consilium Medicum. 2015; 17 (9): 74–77.
9. Шестерня П. А. и др. Синдром Титце - междисциплинарный клинический случай // Сибирское медицинское обозрение. - 2017. - №2 (104).

10. Sawada K, Ihoriya H, Yamada T, Yumoto T, Tsukahara K, Osako T, Naito H, Nakao A. A patient presenting painful chest wall swelling: Tietze syndrome. World J Emerg Med. - 2019. - №10(2). С. 122-124.
11. Kaplan T, Gunal N, Gulbahar G, Kocer B, Han S, Eryazgan MA, Ozsoy A, Naldoken S, Alhan A, Sakinci U. Painful Chest Wall Swellings: Tietze Syndrome or Chest Wall Tumor? Thorac Cardiovasc Surg. - 2016/ - №64(3). - С. 239-44.
12. Презентация Г. В. Быченко, Москва, 2018 г.
13. 2013 ESC guidelines on the management of stable coronary artery disease: The Task Force on the management of stable coronary artery disease of the European Society of Cardiology/.European Heart Journal, Volume 34, Issue 38, 7 October 2013, Pages 2949–3003, https://doi.org/10.1093/eurheartj/eht296
14. Vavalle JP, Shen L, Broderick S, Shaw LK, Douglas PS. Effect of the Presence and Type of Angina on Cardiovascular Events in Patients Without Known Coronary Artery Disease Referred for Elective Coronary Angiography. JAMA Cardiol. - 2016/ - №1;1(2). - С. 232-4.
15. Боль в спине. Е.В. Подчуфарова, Н.Н. Яхно. Издательство Гэотар, 2014 год.
16. Насонов Е.Л., Яхно Н.Н., Каратеев А.Е., Алексеева Л.И., Баринов А.Н., Барулин А.Е., Давыдов О.С., Данилов А.Б., Журавлева М.В., Заводовский Б.В., Копенкин С.С., Кукушкин М.Л., Парфенов В.А., Страхов М.А., Тюрин В.П., Чичасова Н.В., Чорбинская С.А. Общие принципы лечения скелетно-мышечной боли: междисциплинарный консенсус. Научно-практическая ревматология. 2016;54(3):247-265. https://doi.org/10.14412/1995-4484-2016-247-265
17. Насонов Е.Л., Яхно Н.Н., Каратеев А.Е., Алексеева Л.И., Баринов А.Н., Барулин А.Е., Давыдов О.С., Данилов А.Б., Журавлева М.В., Заводовский Б.В., Копенкин С.С., Кукушкин М.Л., Парфенов В.А., Страхов М.А., Тюрин В.П., Чичасова Н.В., Чорбинская С.А. Общие принципы лечения скелетно-мышечной боли: междисциплинарный консенсус. Научно-практическая ревматология. 2016;54(3):247-265. https://doi.org/10.14412/1995-4484-2016-247-265
18. Каратеев А.Е., Насонов Е.Л., Яхно Н.Н., Ивашкин В.Т., Чичасова Н.В., Алексеева Л.И., Карпов Ю.А., Евсеев М.А., Кукушкин М.Л., Данилов А.Б., Воробьева О.В., Амелин А.В., Новикова Д.С., Драпкина О.М., Копенкин С.С., Абузарова Г.Р. КЛИНИЧЕСКИЕ РЕКОМЕНДАЦИИ «Рациональное применение нестероидных противовоспалительных препаратов (НПВП) в клинической практике». Современная ревматология. 2015;9(1):4-23. https://doi.org/10.14412/1996-7012-2015-1-4-23
19. Инструкция по применению лекарственного препарата Тексаред. https://grls.rosminzdrav.ru/Grls_View_v2.aspx?routingGuid=3fd2ca29-e576-4f40-be09-6ddf39e5d6c4&t=
20. Netter P. et al. Premarketing Risk to Benefit Study of Tenoxicam. Drug Investigation. -1990. - №2. С. 22-30.
21. Инструкция по применению лекарственного препарата Тексаред. https://grls.rosminzdrav.ru/Grls_View_v2.aspx?routingGuid=3fd2ca29-e576-4f40-be09-6ddf39e5d6c4&t=
22. Calderon-Ospina CA, Nava-Mesa MO, Arbeláez Ariza CE. Effect of Combined Diclofenac and B Vitamins (Thiamine, Pyridoxine, and Cyanocobalamin) for Low Back Pain Management: Systematic Review and Meta-analysis. Pain Med. - 2020. - №1;21(4). - С. 766-781.
23. Calderon-Ospina CA, Nava-Mesa MO, Arbeláez Ariza CE. Effect of Combined Diclofenac and B Vitamins (Thiamine, Pyridoxine, and Cyanocobalamin) for Low Back Pain Management: Systematic Review and Meta-analysis. Pain Med. - 2020. - №1;21(4). - С. 766-781.
24. Calderon-Ospina CA, Nava-Mesa MO, Arbeláez Ariza CE. Effect of Combined Diclofenac and B Vitamins (Thiamine, Pyridoxine, and Cyanocobalamin) for Low Back Pain Management: Systematic Review and Meta-analysis. Pain Med. - 2020. - №1;21(4). - С. 766-781.
25. Klinische Wochenschrift, 1990, c8, 101-115, A. Kuhlwein (City of Hamburg Medical Service), H. J. Meyer (Hamburg), C. O. Koehler (German Cancer Research Institute, Heidelberg)/
26. Инструкция по применению лекарственного препарата Нейробион. https://grls.rosminzdrav.ru/Grls_View_v2.aspx?routingGuid=49b9838e-7ebe-40f1-8171-9d1d6f11b62a&t=
27. Вознюк К.О., Чурюканов М.В., Бахтадзе М.А. Сравнение болезненности иньекций витаминов группы В, содержащих и не содержащих лидокаин. Российский журнал боли. 2020;18(3):20–24. https://doi.org/10.17116/pain20201803120